

Эффективность глазных капель Травинор® и Дорзитим® в лечении первичной открытоугольной глаукомы и некоторые биоморфометрические корреляции

Резюме. *Введение.* Эффективное снижение внутриглазного давления является залогом достижения целевого давления. **Цель исследования:** изучить эффективность препарата Травинор® (травопрост 0,004%) и комбинированного антиглаукомного препарата Дорзитим® (дорзоламида гидрохлорид 2% + тимолола малеат 0,5%) в лечении первичной открытоугольной глаукомы, а также определить морфометрические корреляции параметров зрительного нерва и центральной толщины роговицы у пациентов с разными стадиями первичной открытоугольной глаукомы. **Материалы и методы.** В исследование вошли 45 пациентов (90 глаз) с впервые выявленной открытоугольной глаукомой I, II и III стадии. Пациентам с внутриглазным давлением (ВГД) до 24 мм рт.ст. включительно был назначен Травинор® в качестве монотерапии, а при большем ВГД — комбинации Травинора® с тимололом 0,5% или Травинора® с Дорзитимом®. Учет показателей ВГД проводили через одну, две и три недели. **Результаты.** Динамика снижения ВГД на монотерапии Травинором® составила 8,54 мм рт.ст. за 1 месяц наблюдения (с 24,81 ± 0,93 мм рт.ст. до 16,27 ± 0,44 мм рт.ст. ($p < 0,01$; $n = 17$)). Сочетанная терапия Травинором® и тимололом 0,5% показала снижение ВГД с 28,14 ± 3,37 мм рт.ст. до 19,52 ± 1,94 мм рт.ст. ($p < 0,01$; $n = 19$), средняя разница с исходным ВГД — 8,62 мм рт.ст., что составляет 30,63 %. В группе комбинированного лечения Травинором® и Дорзитимом® снижение ВГД происходило с 30,5 ± 1,9 мм рт.ст. до 20,62 ± 2,05 мм рт.ст. ($p < 0,01$; $n = 9$), разница с исходным ВГД составила 32,93 %. **Выводы.** Травинор® и Дорзитим® являются эффективными и безопасными препаратами для лечения глаукомы как в монотерапии, так и в комбинации.

Ключевые слова: первичная открытоугольная глаукома; комбинированное лечение; травопрост; дорзоламида гидрохлорид и тимолола малеат

Введение

Многие годы глаукома оставалась одной из главных причин слепоты в мире [1, 2]. Связано это было с тем, что глаукома является сложным многофакторным заболеванием, обусловленным генетической предрасположенностью и индивидуальными анатомическими и функциональными факторами риска [3, 4]. Многие годы основным показателем, на который опирались при постановке диагноза и контроле стабилизации заболевания, было внутриглазное давление (ВГД). Однако современное представление о его норме и границах колебаний несколько иное, чем 20 лет назад, в послед-

ние годы появились понятия «толерантное» и «целевое давление» [5, 6]. Кроме того, глаукома относится к тем болезням, которые не сказываются на зрении пациента вплоть до третьей, далеко зашедшей стадии заболевания, а выявленная на такой стадии глаукома зачастую не останавливается ни каплями, ни оперативным лечением [7, 8].

В настоящее время, несмотря на бурное развитие методов биоморфометрии зрительного нерва, ВГД остается динамичным показателем, на который мы можем влиять глазными каплями [8, 10]. С начала двухтысячных годов в офтальмологии появились сканеры

для исследования прижизненной структуры диска зрительного нерва и слоев сетчатки, так называемая биоморфометрия посредством когерентной томографии и сканирующей лазерной поляриметрии [7, 9]. Это существенно облегчило понимание процесса атрофии зрительного нерва и в то же время позволило использовать параметры зрительного нерва и волокон сетчатки для скрининга прогрессирования или стабилизации глаукомной атрофии. Таким образом, появилось понятие целевого давления, которое приобретает значение толерантного давления в тех случаях, когда при стабильном давлении и минимизации суточных колебаний не происходит апоптоз ганглиозных клеток с дальнейшей атрофией зрительного нерва [5, 9].

Цель исследования: изучить эффективность снижения ВГД с помощью терапии глазными каплями Травинор® и Дорзитим®, а также определить морфометрические корреляции параметров зрительного нерва и центральной толщины роговицы у пациентов с разными стадиями первичной открытоугольной глаукомы.

Материалы и методы

В группу исследования вошли 23 пациента (45 глаз) с впервые выявленной открытоугольной глаукомой I, II и III стадии. Все пациенты были уведомлены об участии в исследовании, подписали согласие на участие, протокол исследования одобрен этической комиссией клиники и соответствует принципам Хельсинкской декларации о клинических испытаниях.

Офтальмологическое обследование включало визометрию, пневмотонометрию, пахиметрию и рефрактометрию на комбинированном аппарате СТ-1 (Торсон), периметрию на аппарате Tomey AR ver.6.1.2 по протоколу Screening, биомикроскопию переднего и заднего отрезка глаза. Определение открытого угла передней камеры было подтверждено при гониоскопии с линзой Гольдмана. Исследование суммарной толщины периневральных волокон оценивали при помощи оптического когерентного томографа Торсон 3D OCT-2000FA plus (Ver.8.37) по протоколу 3D Disc (6,0 × 6,0 мм).

Статистическую обработку данных проводили в SPSS ver. 17 for Windows. Исследование поля зрения позволило определить стадии глаукомы: I стадия — в 12 глазах (Mean Defect — $3,97 \pm 1,75$ dB), II стадия — в 17 глазах (MD — $8,98 \pm 2,85$ dB), III стадия — в 16 глазах (MD — $14,52 \pm 2,27$ dB). Все пациенты были с впервые выявленной глаукомой, показатели исходного ВГД представлены в табл. 1. Впервые выявленная глаукома на I стадии заболевания была в 12 глазах, а средний показатель ВГД составил $24,81 \pm 0,84$ мм рт.ст., количество глаз со II и III стадией заболевания было почти равным — 16 и 17 соответственно. Примечательно, что первичное ВГД на этих стадиях отличалось в среднем всего на 2,84 мм рт.ст., то есть во II стадии исходное давление в группе было $28,14 \pm 3,37$ мм рт.ст., а в III — $30,98 \pm 2,72$ мм рт.ст. Это является основанием для более активного снижения ВГД уже на II стадии глаукомы. Все показатели ВГД представлены с пересчетом на центральную толщину роговицы. Учет гипотензивного эффекта Травинора® в монотерапии и Травинора® в

комбинации с Дорзитимом® проводился по группам, в которых были разные стадии глаукомы.

По рекомендациям Terminology and Guidelines for Glaucoma, 2017 [2], препаратом первой линии в лечении глаукомы является простагландин, следовательно, пациентам с исходным ВГД до 24 мм рт.ст. включительно назначали Травинор® (травопрост) в монотерапии. Поскольку травопрост способен снизить ВГД на 29–31 % [3], то ожидаемое среднее ВГД в этой группе составляло 16 мм рт.ст. Такая терапия назначена во всех случаях с I стадией (12 глаз) и на II стадии глаукомы в 5 глазах. При впервые выявленном давлении 25–28 мм рт.ст. терапию начинали с комбинации Травинора® (травопрост) и тимолола малеата 0,5% (12 глаз со II стадией и 7 глаз с III стадией глаукомы) с целью большего, чем на 30 %, снижения ВГД. В случаях первичного давления 29 мм рт.ст. и выше терапию начинали с комбинации Травинора® (травопрост) и Дорзитима® (дорзоламид 2% + тимолол 0,5%) — с целью более чем на 35 % снизить исходное ВГД. Эту группу составили 9 глаз с III стадией глаукомы.

Корреляционный анализ Пирсона проводили между данными толщины роговицы (мкм), суммарной толщины периневральных волокон сетчатки (мкм) и линейного (по горизонтали) соотношения экскавации к диску зрительного нерва. Последний показатель является соотношением, а не абсолютной величиной, поэтому он более подходит для сравнительного анализа дисков разных размеров. В исследование включали диски зрительного нерва среднего размера 1,6–1,9 мм по горизонтальному размеру.

Статистическую значимость различий в показателях ВГД до и после применения капель оценивали при помощи критерия Стьюдента, а коэффициент корреляции Пирсона определяли в программе Excel for Windows.

Результаты и обсуждение

Все пациенты были с впервые выявленной глаукомой, показатели первичного (исходного) ВГД представлены в табл. 1. Монотерапия Травинором® проводилась в 12 глазах с I стадией и 5 глазах — со II стадией глаукомы (n = 17). Динамика снижения ВГД на монотерапии Травинором® составила 8,54 мм рт.ст. за 1 месяц наблюдения (с $24,81 \pm 0,93$ мм рт.ст. до $16,27 \pm 0,44$ мм рт.ст. в группе). Такой результат снижения ВГД (на 34,42 % от исходного) стал возможен благодаря сильному действующему веществу травопросту 0,004%, содержащемуся в Травиноре®, и начальным изменениям в трабекуле и шлеммовом канале глаз с I и II стадиями заболевания. Никто из пациентов не выбыл из группы, побочные явления в виде незначительного покраснения, слезотечения и рези наблюдались в 4 глазах. Применением лубрикантов в глазных каплях эти симптомы были устранены в течение недели.

Сочетанная терапия Травинором® и тимололом 0,5% включала 12 глаз на II стадии заболевания и 7 глаз с III стадией процесса (n = 17). В первую неделю лечения ВГД в группе снизилось незначительно — с $28,14 \pm 3,37$ мм рт.ст. до $25,88 \pm 2,77$ мм рт.ст. (всего

на 8,03 %), что можно объяснить склерозированием в трабекуле и ригидностью шлеммова канала. Далее динамика снижения ВГД была более активной, и в конце месяца показатель в группе равнялся $19,52 \pm 1,94$ мм рт.ст. ($p < 0,01$), средняя разница с исходным ВГД — 8,62 мм рт.ст., что составляет 30,63 %. Четверо пациентов (8 глаз) жаловались на покраснение и рези в глазах, у всех пациентов симптомы уменьшились после назначения капель с гиалуроновой кислотой 0,24%.

В третьей группе комбинированного лечения Травиномором® и Дорзитимом® (9 глаз с III стадией глаукомы) ВГД снижалось медленно и через 2 недели составило $23,43 \pm 2,84$ мм рт.ст. (23,5 % от исходного). Через 3 недели средний показатель ВГД на III стадии глаукомы составил $23,62 \pm 2,05$ мм рт.ст., а еще через неделю — $20,62 \pm 2,05$ мм рт.ст. ($p < 0,01$), разница с исходным ВГД составила 32,93 %. Применение трех действующих веществ в двух глазных формах обладает эффектом потенцирования, а также повышает compliance пациентов к лечению [1]. У 2 пациентов (по одному глазу с III стадией глаукомы) целевое давление не было достигнуто, они были направлены к офтальмохирургу. Следует отметить, что на III стадии глаукомы для сохранения жизнеспособности аксонов зрительного нерва по рекомендациям Terminology and Guidelines for Glaucoma, 2017 [2], ВГД следует удерживать в рамках 17–19 мм рт.ст., особенно если учесть, что при гониоскопии у половины таких пациентов отмечалась выраженная смешанная пигментация угла передней камеры и узкий профиль угла.

Поскольку всем пациентам проводили оптическую когерентную томографию зрительного нерва, то представляет интерес анализ некоторых биоморфометрических показателей. В корреляционный анализ Пирсона включили толщину роговицы, суммарную толщину периневральных волокон сетчатки и показатель линейного соотношения экскавации к диску. Данные варьировали в зависимости от стадии впервые выявленной глаукомы. Так, в I стадии толщина волокон была наибольшей и составила $79,72 \pm 8,66$ мкм, что незначительно ниже нормы — $83,14 \pm 7,94$ мкм. Во II стадии — $60,29 \pm 12,08$ мкм, а в III стадии — $44,93 \pm 11,02$ мкм, что составляет 29 % от толщины волокон в здоровом нерве. Линейное соотношение экскавации к диску прогрессивно увеличивалось от I к III стадии, при этом в маленьких дисках диаметром 1,6–1,7 мм экскавация в III стадии заболевания была в среднем 0,75, тогда как в больших — до 0,98. Корреляционный анализ Пирсона выявил положительную связь между толщиной периневральных волокон и центральной толщиной роговицы (+0,54), то есть у пациентов с тонкой роговицей наблюдается большее истончение периневральных волокон. Отрицательный корреляционный коэффициент (–0,51) был получен между толщиной роговицы и величиной экскавации. В глазах с тонкой роговицей наблюдалась большая экскавация, что, вероятно, связано с более тонкой lamina cribrosa, большим продавливанием волокон в диске зрительного нерва в сторону орбиты — в большинстве таких глаз наблюдается III стадия глаукомы.

Таблица 1. Показатели динамики ВГД при использовании различных комбинаций Травиномора® и Дорзитима® (mean ± SD)

Применяемые глазные капли и стадия глаукомы	Исходное ВГД, мм рт.ст.	ВГД через 1 нед., мм рт.ст.	ВГД через 2 нед., мм рт.ст.	ВГД через 3 нед., мм рт.ст.
Травиномор® (n = 17) I стадия (12 глаз) II стадия (5 глаз)	$24,81 \pm 0,93$	$17,18 \pm 0,57$	$16,63 \pm 0,48$	$16,27 \pm 0,44$ $p < 0,01$ t-test = 1,14
Травиномор® + тимолол 0,5% (n = 19) II стадия (12 глаз) III стадия (7 глаз)	$28,14 \pm 3,37$	$25,88 \pm 2,77$	$22,35 \pm 1,87$	$19,52 \pm 1,94$ $p < 0,01$ t-test = 3,07
Травиномор® + Дорзитим® III стадия (9 глаз)	$30,50 \pm 1,90$	$28,87 \pm 2,42$	$23,43 \pm 2,84$	$20,62 \pm 2,05$ $p < 0,01$ t-test = 3,35

Примечания: mean ± SD — показатель среднего и стандартного отклонения; p — уровень значимости; t-test — критерий Стьюдента.

Таблица 2. Биоморфометрические данные зрительного нерва и роговицы при разных стадиях глаукомы и в норме (mean ± SD)

Стадия глаукомы	Толщина роговицы, мкм	Линейное соотношение экскавации к диску	Общая толщина периневральных волокон, мкм
I стадия, n = 12	$507,90 \pm 34,75$	$0,52 \pm 0,06$	$79,72 \pm 8,66$
II стадия, n = 17	$497,52 \pm 28,45$	$0,67 \pm 0,09$	$60,29 \pm 12,08$
III стадия, n = 16	$485,37 \pm 25,53$	$0,82 \pm 0,10$	$44,93 \pm 11,02$
Контроль, n = 30	$515,49 \pm 15,53$	$0,51 \pm 0,08$	$83,14 \pm 7,94$

Примечание: mean ± SD — показатель среднего и стандартного отклонения.

Выводы

1. У пациентов с впервые выявленной глаукомой схема назначения гипотензивных препаратов зависит от исходного ВГД, стадии глаукомы и степени повреждения нервных волокон диска и сетчатки.

2. У пациентов с I и II стадией глаукомы применение монотерапии Травинором® (травопрост)

дало снижение давления с $24,81 \pm 0,93$ мм рт.ст. до $16,27 \pm 0,44$ мм рт.ст. в течение месяца, что составляет 34,42 % от исходного ВГД.

3. Сочетанное применение Травинора® и тимолола 0,5% позволило снизить ВГД в среднем на 8,62 мм рт.ст. в группе, что составляет 30,63 % от исходного уровня. Такой вид лечения показан для пациентов со II и III

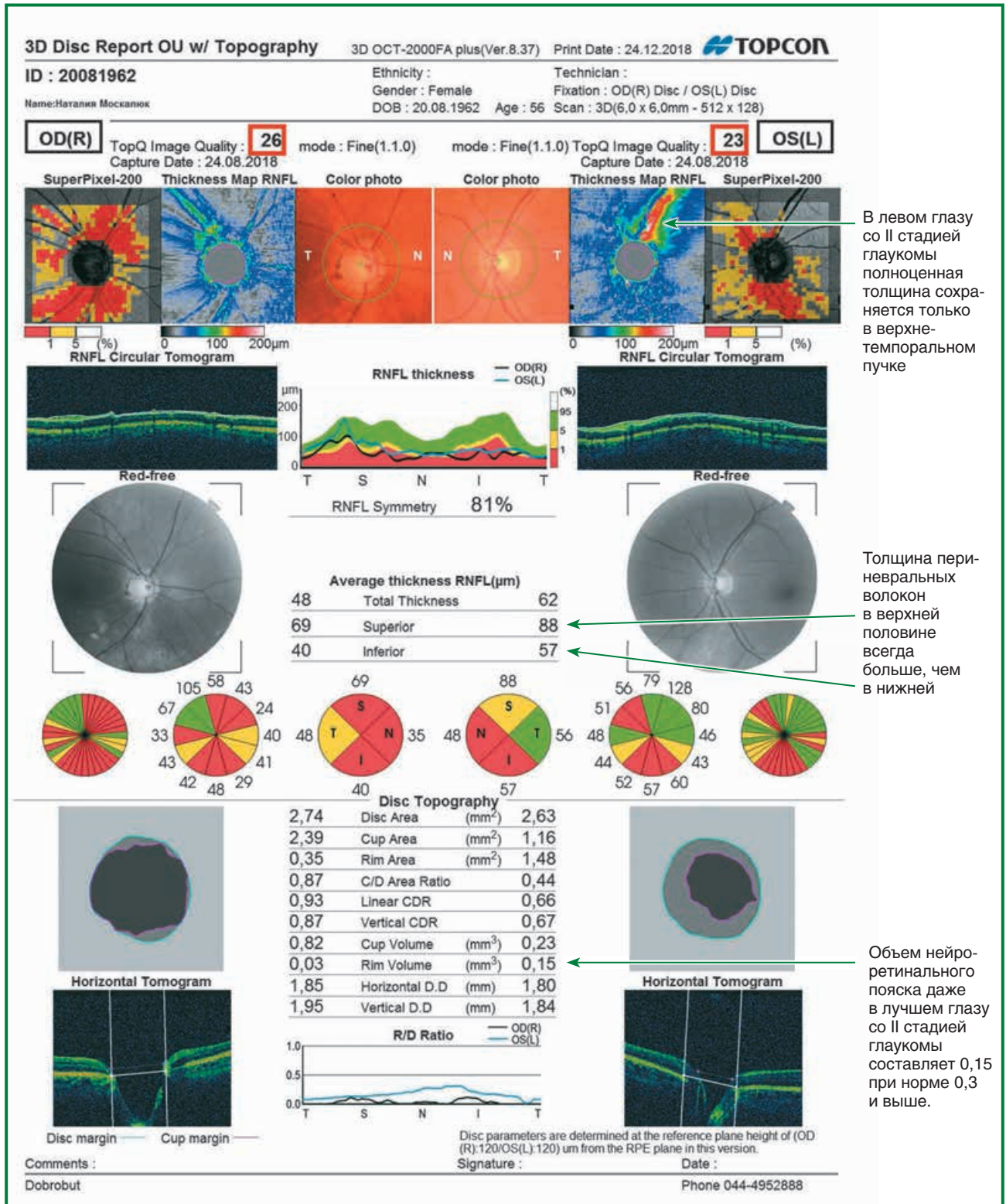


Рисунок 1. Протокол сканирования дисков обоих зрительных нервов

стадией глаукомы при умеренном повышении ВГД до 28 мм рт.ст. с целью более чем на треть снизить исходное ВГД и минимизировать его суточные колебания.

4. Для пациентов с впервые выявленной III стадией глаукомы и исходным ВГД выше 28 мм рт.ст. целесообразно сразу назначать три действующих гипотензивных препарата в двух глазных формах — капли Травинор® и Дорзитим®.

5. Корреляционный анализ морфометрических показателей диска и толщины роговицы подтвердил данные о более развитых стадиях глаукомы и большем истончении нервных волокон в глазах с тонкой роговицей — менее 485,37 мкм.

Клинический пример

Пациентка М., 56 лет, обратилась с жалобами на снижение зрения правого глаза. После обследования выявлено ВГД правого глаза 30 мм рт.ст., а левого — 25 мм рт.ст., пахиметрия — 544 мкм. Острота зрения OD = 0,4|0,7 с sph + 1,0 D; OS = 0,3|0,9 с sph + 1,5 D. Диагноз: гиперметропия слабой степени и начальная катаракта обоих глаз. Открытоугольная ППВ глаукома правого глаза и открытоугольная ПА глаукома левого глаза.

При биомикроскопии обоих глаз картина идентичная: глаза спокойные, роговица прозрачная, угол передней камеры открыт, пигментация эндогенная средней степени выраженности. В обоих глазах рисунок радужки четкий, псевдоэкзофолий и атрофии пигментного листка нет. В хрусталиках — начальные помутнения задних кортикальных слоев. В стекловидном теле — умеренно выраженная нитчатая деструкция. На глазном дне: диск зрительного нерва обоих глаз блед-

ный, границы четкие. Экскавация зрительного нерва правого глаза 0,8, левого — 0,4, значительный сдвиг сосудистого пучка в назальную сторону, более выраженный в правом глазу. Артерии сужены, склерозированы, вены широкие, умеренно извитые. Макула и периферические отделы в обоих глазах — без патологии.

Поскольку первичное ВГД в правом глазу превышало 28 мм рт.ст., то была назначена комбинированная терапия: Травинор® на ночь, Дорзитим® 2 раза в день. В левый глаз назначен Травинор® на ночь в комбинации с тимололом 0,5% дважды в день. За месяц лечения ВГД в правом глазу снизилось на 9 мм рт.ст. и составило 21 мм рт.ст., а в левом — на 7 мм рт.ст. и составило 18 мм рт.ст.

Изучение параметров зрительного нерва и толщины периневральных волокон проводилось по протоколу 3D Disc (6,0 × 6,0 мм), результаты анализа представлены на рис. 1. Средний размер наблюдается в обоих зрительных нервах (правый 1,85 и 1,95 мм, а левый — 1,8 и 1,84 мм по горизонтали и вертикали соответственно), а широкая и глубокая экскавация — только в правом зрительном нерве, в котором подтверждается III стадия глаукомы по периметрии. В правом зрительном нерве (рис. 1) выявлены семь красных секторов истончения периневральных волокон, а в левом — пять красных секторов, что свидетельствует о значительных процессах апоптоза в нервных волокнах обоих глаз. Линейное соотношение экскавации к диску (Linear CDR) в правом глазу составляет 0,93, а в левом — 0,66 при норме 0,5. В результате объем нейроретинального пояса (Rim Volume) даже в лучшем левом глазу со II стадией глаукомы составляет 0,15 мм³ при норме 0,3 мм³. В правом глазу объем нейроретинального по-

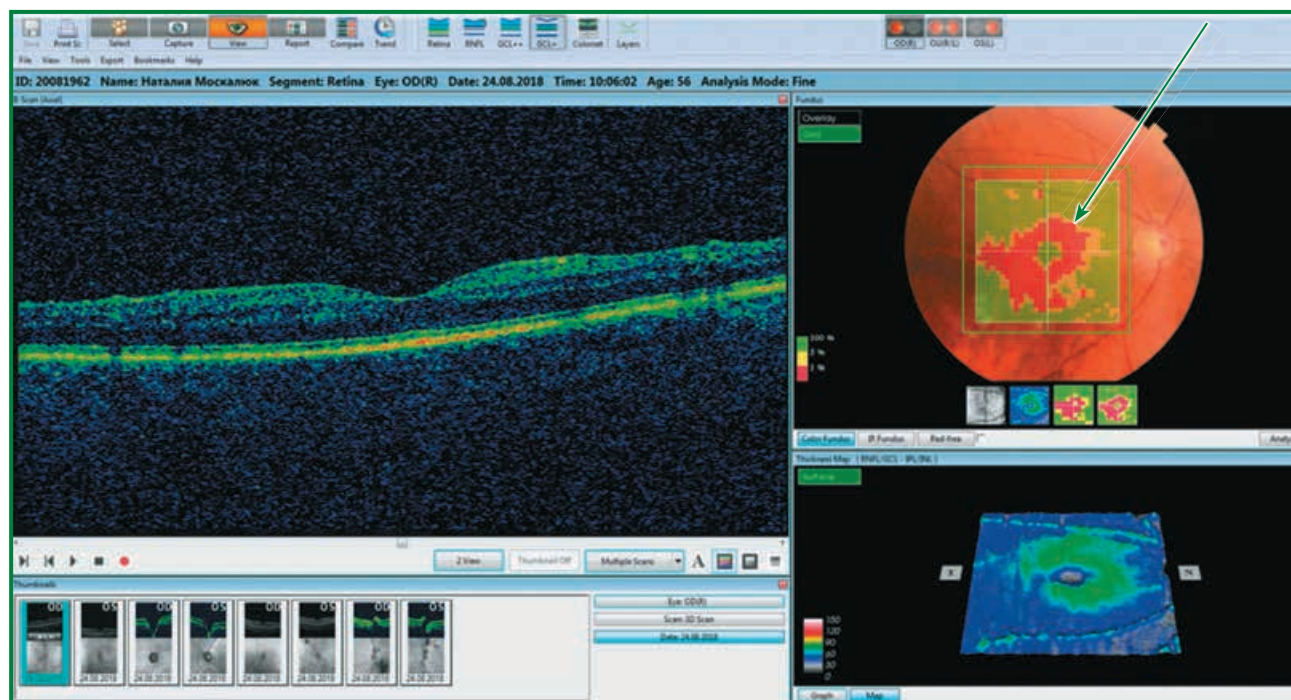


Рисунок 2. Протокол анализа толщины комплекса волокон и ганглиозных клеток сетчатки 3D(V) (NaNxNaNmtt). Потеря толщины комплекса нервных волокон и ганглиозных клеток сетчатки правого глаза указана стрелкой

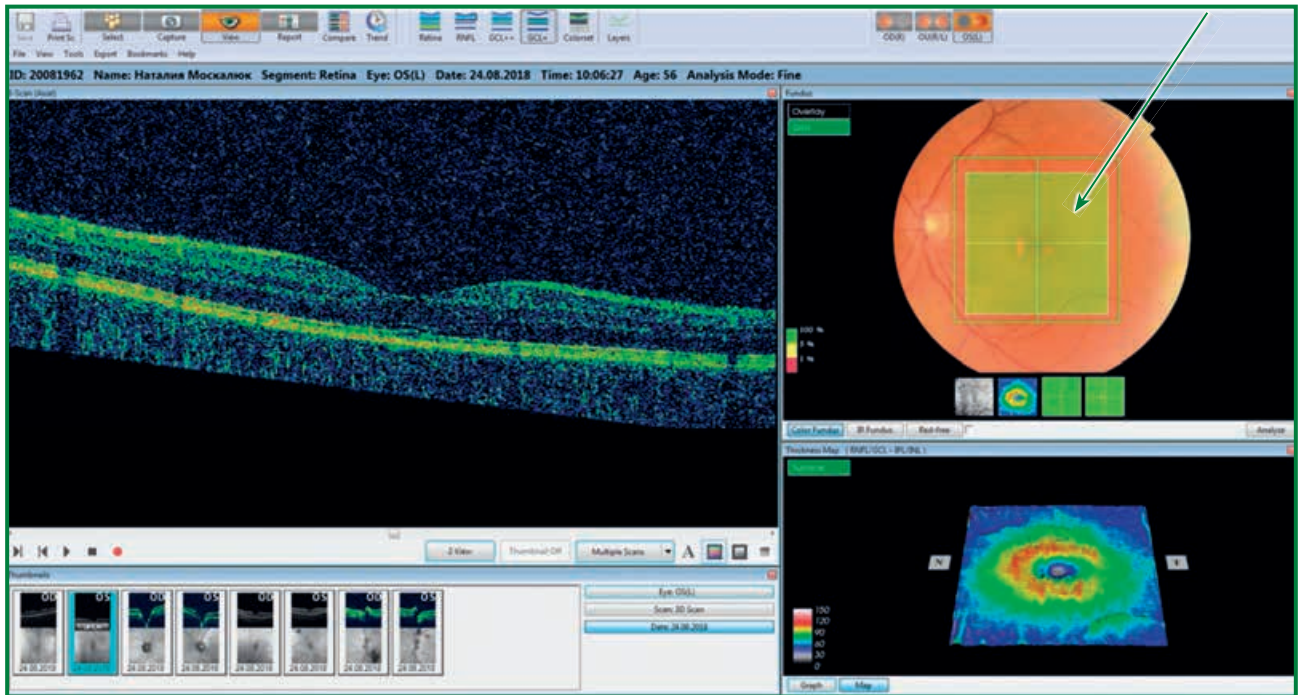


Рисунок 3. Протокол анализа толщины комплекса волокон и ганглиозных клеток сетчатки 3D(V) (NaNxNaNtt). В левом глазу нет поражения комплекса нервных волокон и ганглиозных клеток сетчатки, вся площадь макулы обозначена светло-зеленым цветом (указано стрелкой)

яска в 10 раз меньше нормы и составляет 0,03 мм³, что предполагает жесткий контроль ВГД и его максимально возможное снижение с помощью глазных капель Травинор® и Дорзитим® для сохранения волокон нерва и поля зрения.

Конфликт интересов. Не заявлен.

Список литературы

1. Аліфанова Т.А., Гладченко Ю.Ю., Чуйко О.Л. Інвалідність унаслідок патології органу зору в Україні // Філатовські читання: наук.-практ. конф. офтальмол. з міжнар. участю, присвяч. 75-річчю заснування Інституту ім. В.П. Філатова: тези доп. — Одеса, 2011. — С. 340.
2. European Glaucoma Society Terminology and Guidelines for Glaucoma, 4th Edition — Chapter 3: Treatment principles and options Supported by the EGS Foundation // Br. J. Ophthalmol. — 2017. — 101 (6). — 130-195.
3. Риков С.О., Бурдей А.В., Зяблицев С.В., Могилевський С.Ю. Прогнозування розвитку та прогресування первинної відкритокутової глаукоми на підставі визначення поліморфізмів генів глутатіон-S-трансферази // Офтальмол. журн. — 2018. — № 4. — С. 11-16.
4. World Health Organization. Blindness and visual impairment (accessed Oct.2017). <http://www.who.int/news-room/fact-sheets/detail/blindness-and-visual-imp...>
5. Нестеров А.П. Глаукома. — М.: Медицинское информационное агентство, 2008. — 360 с.
6. Weinreb R.N., Aung T., Medeiros F.A. The pathophysiology and treatment of glaucoma: a review // JAMA. — 2014. — 311. — 1901-11. [PMID: 24825645].
7. Риков С.О., Кондратенко Ю.М., Лаврик Н.С., Макаренко І.А., Видиборець С.В. Дослідження стану диска зорового

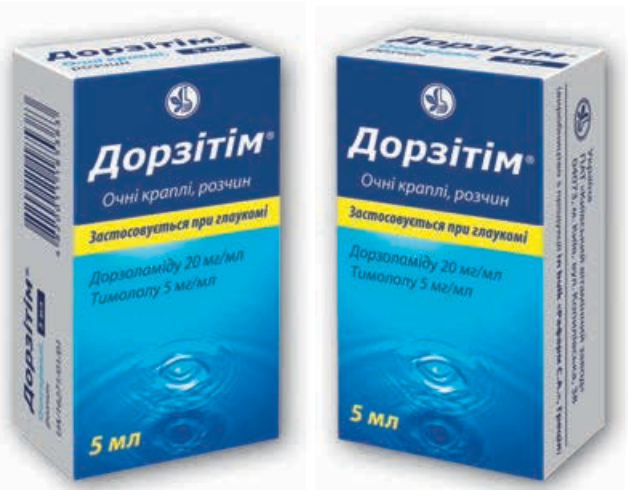нерва після двоетапного хірургічного лікування первинної відкритокутової глаукоми за результатами скануючих лазерних методів діагностики // Архів офтальмології України. — 2014. — Т. 2, № 1. — С. 12-19. Режим доступу: http://nbuv.gov.ua/UJRN/aroft_2014_2_1_5.

8. Ключев Г.О., Головкин В.В. Оценка эффективности применения комбинации препаратов дорзамед и тимолол 0,5% при лечении первичной открытоугольной глаукомы // Офтальмол. журн. — 2016. — № 2. — С. 44-46.

9. Завгородняя Н.Г., Пасечникова Н.В. Новый взгляд на старую проблему. — Запорожье: Орбита-Юг, 2010. — 192 с.

10. European Glaucoma Society Terminology and Guidelines for Glaucoma, 4th Edition — Chapter 2: Classification and Terminology Supported by the EGS Foundation // Br. J. Ophthalmol. — 2017. — 101 (5). — 73-127.

Получено 02.03.2019 ■



Сидорова М.В.

Клініка «Добробут», м. Київ, Україна

Ефективність очних крапель Травінор® і Дорзитим® у лікуванні первинної відкритокутової глаукоми, а також деякі біоморфометричні кореляції

Резюме. Актуальність. Ефективне зниження внутрішньоочного тиску (ВОТ) є запорукою досягнення цільового тиску. **Мета дослідження:** вивчити ефективність препарату Травінор® (травопрост 0,004%) і комбінованого антиглаукомного препарату Дорзитим® (дорзоламіду гідрохлорид 2% + тимололу малеат 0,5%) у лікуванні первинної відкритокутової глаукоми, а також визначити морфометричні кореляції параметрів зорового нерва і центральної товщини рогівки в пацієнтів із різними стадіями первинної відкритокутової глаукоми. **Матеріали та методи.** У дослідження увійшли 45 пацієнтів (90 очей) зі вперше виявленою відкритокутовою глаукомою I, II і III стадії. Пацієнтам із внутрішньоочним тиском до 24 мм рт.ст. включно був призначений Травінор® як монотерапія, а при більшому ВОТ — комбінації Травінору® з тимололом 0,5% або Травінору® з Дорзитимом®. Облік показників ВОТ проводили через один, два

і три тижні. **Результати.** Динаміка зниження ВОТ на монотерапії Травінором® становила 8,54 мм рт.ст. за 1 місяць спостереження (з $24,81 \pm 0,93$ мм рт.ст. до $16,27 \pm 0,44$ мм рт.ст. ($p < 0,01$; $n = 17$)). Сумісна терапія Травінором® і тимололом 0,5% показала зниження ВОТ з $28,14 \pm 3,37$ мм рт.ст. до $19,52 \pm 1,94$ мм рт.ст. ($p < 0,01$; $n = 19$), середня різниця з вихідним ВОТ — 8,62 мм рт.ст., що становить 30,63%. У групі комбінованого лікування Травінором® і Дорзитимом® зниження ВОТ відбувалося з $30,5 \pm 1,9$ мм рт.ст. до $20,62 \pm 2,05$ мм рт.ст. ($p < 0,01$; $n = 9$), різниця з вихідним ВОТ становить 32,93%. **Висновки.** Травінор® і Дорзитим® є ефективними і безпечними препаратами для лікування глаукоми як у монотерапії, так і в комбінації.

Ключові слова: первинна відкритокутова глаукома; комбіноване лікування; травопрост; дорзоламіду гідрохлорид і тимололу малеат

M.V. Sydorova

Clinic "Dobrobut", Kyiv, Ukraine

The effectiveness of Travivor® and Dorzitim® eye drops in the treatment of primary open-angle glaucoma and some biomorphometric correlations

Abstract. Background. Effective reduction of intraocular pressure (IOP) is the basis for achieving the target pressure. Purpose was to evaluate the effectiveness of Travivor® (travoprost 0.004%) and the combined antiglaucoma drops Dorzitim® (dorzolamide hydrochloride 2% + timolol maleate 0.5%) in the treatment of primary open-angle glaucoma and also to determine the morphometric correlations of the optic nerve parameters and the central corneal thickness in patients with different stages of primary open-angle glaucoma. **Materials and methods.** The study included 45 patients (90 eyes) with newly diagnosed open-angle glaucoma stages I, II and III. Patients with IOP up to 24 mmHg inclusive were prescribed Travivor® as monotherapy, and in greater IOP — the combination of Travivor® with 0.5% timolol or Travivor® with Dorzitim®. IOP parameters were evaluated one, two and

three weeks after. **Results.** The dynamics of IOP reduction on Travivor® monotherapy was 8.54 mmHg within one month of observation (from 24.81 ± 0.93 mmHg to 16.27 ± 0.44 mmHg ($p < 0.01$, $n = 17$)). Combined therapy with Travivor® and timolol 0.5% showed a decrease in IOP from 28.14 ± 3.37 mmHg to 19.52 ± 1.94 mmHg ($p < 0.01$, $n = 19$), the mean difference from baseline is 8.62 mmHg, that is, 30.63%. In the group of Travivor® and Dorzitim® ($n = 9$) combination, IOP reduced from 30.5 ± 1.9 mmHg to 20.62 ± 2.05 mmHg ($p < 0.01$, $n = 9$), the difference from baseline is 32.93%. **Conclusions.** Travivor® and Dorzitim® are effective and safe drugs for the treatment of glaucoma, both as monotherapy and in combination.

Keywords: primary open-angle glaucoma; combined treatment; travoprost; dorzolamide hydrochloride; timolol maleate